40 ANS 1983-2023
29ÈME CONGRÈS NATIONAL DE NEUROLOGIE
24, 25 ET 26 NOVEMBRE 2023
STN

Syndrome de Gougerot Sjörgen et atteinte du système nerveux central : une association ou une relation de causalité ?

S Chnitir, H Derbali, F Ben Chihi, I Bedoui , M Messelmani, M Mansour, J Zaoulai, R Mrissa
Service de Neurologie, Hôpital Militaire Principal d'Instruction de Tunis

Poster n°: 15

Introduction:

Le syndrome de Gougerot Sjörgen ou syndrome de Sjörgen primaire(SSp) est une maladie inflammatoire auto-immune rare caractérisée par une infiltration lymphocytaire mononucléaire des glandes exocrines, mais qui peut aussi affecter d'autres organes, parmis lequels l'atteinte du système nerveux central(SNC) est estimée entre 2,5% et 60%[1]. La question se pose donc de savoir s'il s'agit d'une association fortuite entre maladies démyélinisantes du SNC et SSp ou d'un lien pathologique direct entre ces pathologies ce qui va impliquer la prise en charge thérapeutique.

Objectifs :

Le but de notre travail est de décrire les particularités cliniques et radiologiques des patients ayant un SSp associé à une atteinte de type démyélinisante du SNC.

Résultats:

Tableau 1

	Sexe	Age de début	Signes neuologiques	Signes extra-neurologiques	IRMcm	Bilan immunologique	BGSA	Traitement	Evolution
P1	F	43	Poussées sensitivo-motrices	Syndrome sec oculaire et buccal	Lésions démyélinisantes sus et sous tentorielles et médullaires	Anti SSA, anti-SSB; négatifs	Sialadénite Grade 4	MMF	Une seule poussé sous traitement
P2	M	50	Poussées sensities et vestivulaires	Syndrome sec oculaire et buccal	Lésions répondant aux critères de DIS et DIT	Anti-SSA52, anti-SSA50 et anti SSB: positifs AAN: positifs(1/100) IEPP : profil type 3	Sans anomalies	Diméthyl fumarate	Pas de récidive de poussées
P3	F	55	NORB sévère Syndrome médullaire	Syndrome sec oculaire et buccal	hypersignal du nerf optique et du chiasma optique gauche Myélite extensive	Anti-SSA, anti-SSB, anti-MOG, anti-NMO, AAN, FR: positifs	Sialadénite grade 3	Corticoïdes Cyclophosphamide	Pas de récidive de poussées
P4	F	45	Poussées médullaires, vestibulaire, NORB	Syndrome sec oculaire et buccal	DIS , DIT	IEPP: profil type 2	Sialadénite grade 3	Avonex puis Gilenya	Pas de récidive de poussées sous Gilenya
P5	F	26	Poussées sensitivo-motrices	Syndrome sec oculaire et buccal	DIS, DIT	Ac anti-SSA, anti-SSB: négatifs	Sialadénite grade 3	Avonex	3 poussées sous traitement
P6	F	30	NORB	Syndrome sec oculaire et buccal	DIS, DIT	Ac anti-SSA, anti-SSB, anti-MOG, anti-NMO: négatifs	Sialadénite grade 3	Diméthyl Fumarate	Pas de récidive de poussées
P7	F	34	Poussées sensitivo-motrices	Syndrome sec oculaire et buccal Polyarthralgies Photosensibilité	Lésions sémyélinisantes périventriculaires, corps calleux, thalamiques et médullaires	IEPP profil type 2 Anti-SSA, anti-SSB, AAN: négatifs	Sialadénite grade 4	MMF	Pas de récidive de poussées
P8	F	39	Céphalées Troubles sensitifs paroxystiques	Phénomène de Raynaud Sécheresse oculaire et buccale	Lésions punctiformes non spécifiques de la SB sus tentorielle	Anti-SSA, anti-SSB, AAN: négatifs	Sialadénite grade 3	Plaquenil Pregabaline	Neuropathie optique toxique secondaire au Plaquenil

P: patient, Dis: dissémination dans l'espace, DIT: dissémination dans le temps, IEPP: iso-électrofocalisation du LCR, MMF: Mycophenolate Mofetil, NORB: neuropathie optique rétrobulbaire, SB: substance blanche,

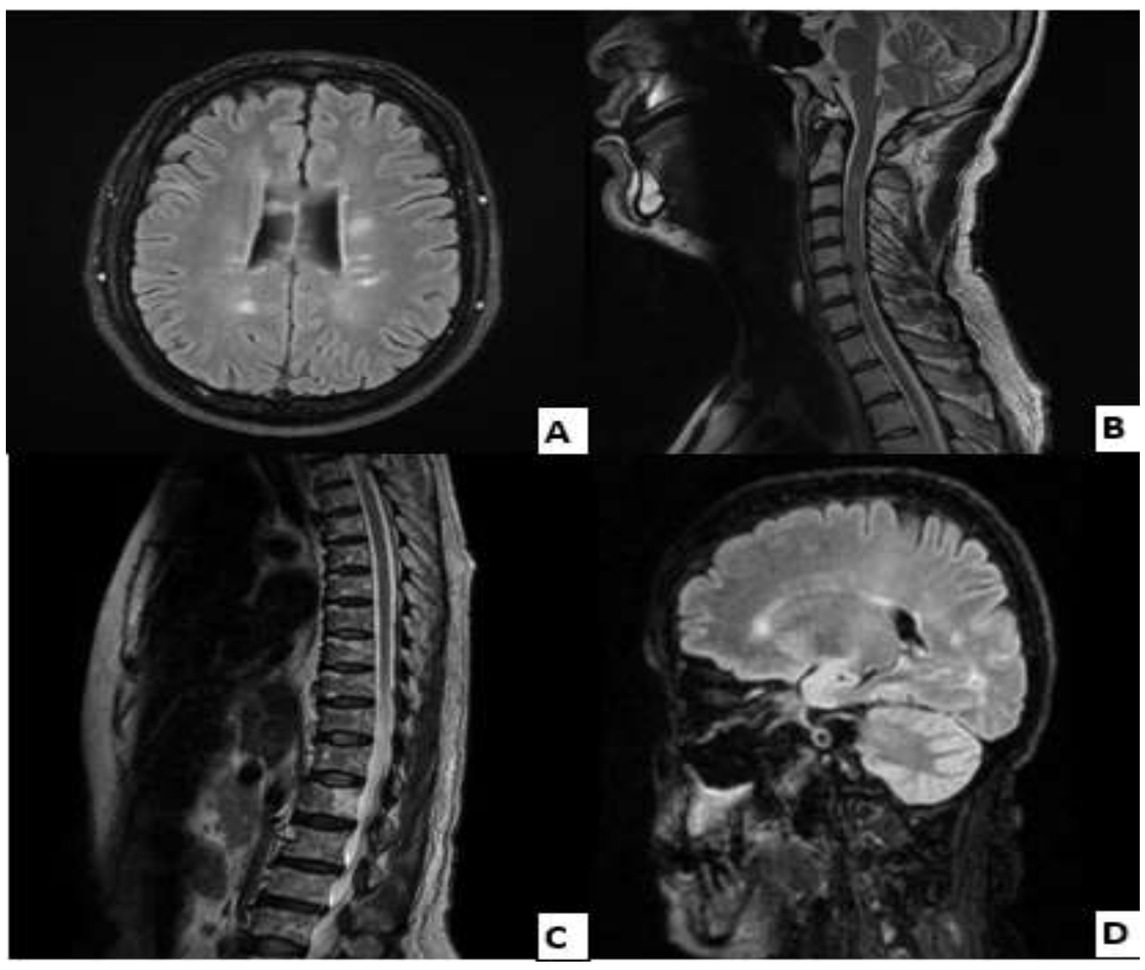

Figure 1: IRM cérébrale du patient P2 en coupe axiale séquence T2 Flair montrant de multiples lésions nodulaires arrondies et ovalaires de la substance blanche péri et juxta-ventriculaire**(A)** IRM médullaire du patient P2 en coupe sagittale séquence T2 montrant un hypersignal au niveau C2-C3 de siège cordonal postérieur bilatéral**(B)** IRM médullaire de la patiente P3 coupe sagittale séquence T2 montrant un hypersignal centro-médullaire étendu entre T2 et T9**(C)** IRM cérébrale de la patienete P3 en coupe sagittale séquence T2 Flair montrant de multiples hypersignaux nodulaires et punctiformes de la substance blanche sous-corticale, profonde et péri ventriculaire , du versant épendymaire du corps calleux et des 2/3 postérieurs des nerfs optiques **(D)**

Discussion:

Notre série illustre les différents tableaux cliniques qui peuvent se voir en cas d'atteinte du SNC chez des patients ayant un SSp : il peut s'agir de syndromes typiques de Neuromyélite optique(NMO) (NORB sévère, myélite extensive), poussées du tronc cérébral ou sensitivo-motrices évocatrices de sclérose en plaques(SEP) , ou de céphalées. L'imagerie a montré dans la majorité des cas des lésions évoquant une SEP, des lésions de NMO de Devic chez une seule patiente et des lésions non spécifiques chez une patiente. Dans la littérature, comparée à la classification détaillée des lésions du système nerveux périphérique, la compréhension de l'implication du SNC dans le système nerveux périphérique est moins structurée, les tableaux clinico-radiologiques observés étaient : troubles cognitifs, méningite aseptique, épilepsie, céphalées, myélite transverse, névrite optique, encéphalopathie disséminée ou des lésions typiques de SEP[2]. Les premières études ont soulevé la possibilité qu'un sous-ensemble de maladies démyélinisantes du CNS puisse être spécifiquement lié au SSp, mais, une compréhension récente du spectre NMO et de la SEP a conduit à la reclassification de la plupart de ces troubles comme non spécifiques au SSp mais comme des maladies associés[3]. En effet Les maladies démyélinisantes du SNC, telles que le spectre NMO et et le SSp sont fréquemment associées. L'atteinte du SNC dans le SSp a souvent été considérée comme imitant la SEP[4].

Conclusions:

Le lien entre le syndrome de SSp et les maladies démyélinisantes du SNC n'est pas encore complètement compris. Ces maladies semblent coexister avec les maladies auto-immunes, ce qui incite à s'interroger sur leurs caractéristiques cliniques, leur corrélation avec les thérapies immunomodulatrices et la probabilité d'un processus immunitaire commun dans leur pathogenèse.

Références:

[1]Morreale M, Marchione P, Giacomini P, et al. Neurological involvement in primary Sjögren syndrome: a focus on central nervous system. PLoS One 2014
[2] Perzyńska-Mazan J, Maślińska M, Gasik R. Neurological manifestations of primary Sjögren's syndrome. Reumatologia. 2018;56(2):99-105.
[3] Mekinian A, Tennenbaum J, Lahuna C, Dellal A, Belfeki N, Capron J, Januel E, Stankoff B, Alamowitch S, Fain O. Primary Sjögren's syndrome: central and peripheral nervous system involvements. Clin Exp Rheumatol. 2020 Jul-Aug;38 Suppl 126(4):103-109. Epub 2020 Oct 22.
[4] McCOY SS, BAER AN: Neurological complications of Sjögren's Syndrome: Diagnosis and Management. Curr Treatm Opt Rheumatol 2017; 3: 275-88.